Die akute Osteomyelitis Erwachsener

unter Ausschluß der rezidiven Formen mit primärer Infektion im Wachstumsalter.

ACAD. MED. BAT. BIBL.

Inaugural-Dissertation

zur Erlangung der Medizinischen Doktorwürde

vorgelegt der

Hohen Medizinischen Fakultät der

Albert-Ludwigs-Universität zu Freiburg i. B.

von

Erwin Karl Dietsche

Medizinalpraktikant an der Chirurgischen Klinik zu Freiburg i. B.

Freiburg im Breisgau
Universitätsdruckerei H. M. Poppen & Sohn
1912.

Digitized by the Internet Archive
in 2026

https://archive.org/details/IA41545318_0165

Die akute Osteomyelitis der Erwachsenen ist eine so seltene Erkrankungsform, daß eine Reihe von Forschern (Chassaignac, Lücke, Frank, Kocher) über gar keine Fälle dieser Art verfügen. Kraske und Kocher stellten auf Grund dessen die Behauptung auf, daß die akute Osteomyelitis bei Erwachsenen überhaupt nicht vorkomme, mit Ausnahme von rezidiven Erkrankungen und Fällen „sekundärer" Osteomyelitis. Eine solche Unterscheidung zwischen primärer und sekundärer (oder metastatischer) Osteomyelitis erscheint mir nach den neueren Forschungen unzulässig. Die akute spontane Osteomyelitis kommt stets durch eine haematogene Infektion zustande. Voraussetzung dabei ist also, daß die Krankheitserreger auf irgend einem Wege in die Blutbahn gelangen. Dafür gibt es verschiedene Möglichkeiten. Die Keime können an einer der Epidermis entblößten Hautstelle ihren Eingang finden, sie können aber auch durch den Respirations- oder Verdauungstraktus eindringen. In Fällen, in denen vor Ausbruch der Knochenmarksentzündung ein Geschwür, eine phlegmonöse Angina, eine komplizierte Fraktur oder dergleichen bestand, sprach man von einer sekundären oder metastatischen Osteomyelitis. Für die osteomyelitische Erkrankung selbst ist es aber völlig belanglos, auf welchem Weg die Infektionserreger ihren Eintritt gefunden haben. Häufig läßt sich die Eintrittspforte auch gar nicht mehr nachweisen, weil die oft geringfügige Läsion bereits geheilt ist. Es hängt somit häufig vom Zufall oder von der Genauigkeit der Untersuchung ab, ob man diese Eintrittspforte findet oder nicht. Eine

derartige Zufälligkeit soll nie das Prinzip einer wissenschaftlichen Einteilung sein.

Die meisten Fälle von Osteomyelitis Erwachsener sind rezidive Formen, d. h. sie betreffen solche Individuen, die in ihrer Jugend bereits an dem betreffenden Knochen eine Osteomyelitis durchgemacht haben. Es ist an dieser Stelle, wie Kraske in seiner Arbeit „Zur Aetiologie und Pathogenese der akuten Osteomyelitis" ausführte, ein Locus minoris resistentiae geschaffen worden, der die nochmalige Ansiedelung von Keimen in diesem Knochen begünstigt. So stellte beispielsweise Lohmann 21 Fälle von Osteomyelitis Erwachsener zusammen. Davon sind nur 7 primär jenseits des 25. Lebensjahres erkrankt.

Da die Osteomyelitis fast ausschließlich eine Erkrankung der Wachstumsperiode ist, und die Praedilektion des Knochenmarks für Entzündungen stets mit der Knochenneubildung in Zusammenhang gebracht wurde, ist es von größtem Interesse, jene Fälle, bei denen dieses Moment ausgeschaltet ist, nämlich die Fälle von erstmaliger Erkrankung jenseits der Wachstumsperiode, einer genaueren Betrachtung zu unterziehen.

Ein an der Kraske'schen Klinik[1] beobachteter Fall (No. 1) dieser Art gab die Veranlassung zu einer Zusammenstellung ähnlicher Fälle aus der Literatur.

Als untere Altersgrenze habe ich dabei das 25. Lebensjahr angenommen.

Ich lasse nun zunächst die Krankengeschichten, beginnend mit dem an der Freiburger Chirurgischen Klinik beobachteten Fall, in chronologischer Ordnung nach dem Erkrankungsalter folgen.

Vorausschicken will ich noch, daß ich aus den größeren Krankengeschichten des beschränkten Raumes

[1] Anm.: Verfasser ist zur Zeit als Medizinalpraktikant an dieser Klinik beschäftigt.

wegen Auszüge gemacht habe, und daß ich nur solche Fälle verwertete, bei denen ausdrücklich vermerkt war, daß es sich um keine rezidiven Fälle handelte, oder deren Anamnese darauf schließen ließ.

Fall 1.

W. F., 64jährig, Landwirt, Chirurgische Klinik, Freiburg i. Br.

Osteomyelitis humeri sin.

Vater an Altersschwäche, Mutter an Lungenentzündung gestorben. Ein Bruder an Lungenentzündung gestorben, die übrigen Geschwister leben und sind gesund.

Im Jahre 1872 wurde Patient von einem Wagen eine Strecke weit geschleift und erlitt eine Schädelverletzung (war dabei bewußtlos). Im Jahre 1881 stürzte er in der Scheune aus einer Höhe von 5 Metern ab und erlitt einen Rippenbruch auf der linken Seite.

Am 16. Mai 1908 bemerkte Patient einen Furunkel auf der Rückseite der linken Schulter; in den folgenden Tagen rötete sich die Haut in der ganzen Umgebung, und es traten Schmerzen im linken Schultergelenk auf, die sich so steigerten, daß Patient den Arm nicht mehr bewegen konnte. Daher suchte er die Klinik auf.

Befund bei der Aufnahme: Aussehen blau, Gesichtsausdruck leidend. Herz und Lungen o. B., Urin ebenfalls. Über dem linken Schulterblatt eine fünfmarkstückgroße in guter Granulation und Epidermisierung begriffene Wundfläche. Der linke Arm ist von der Schulter bis zur Hand stark ödematös geschwollen. Die Betastung des Oberarmkopfes ist schmerzhaft. Die Konturen der Schulter sind völlig vernichtet. Bewegungen in der linken Schulter sind aktiv völlig unmöglich, passiv sehr schmerzhaft und kaum ausführbar. Der Knochen

Fieberkurve des Kranken W. F. im Monat Mai und Juni 1908.

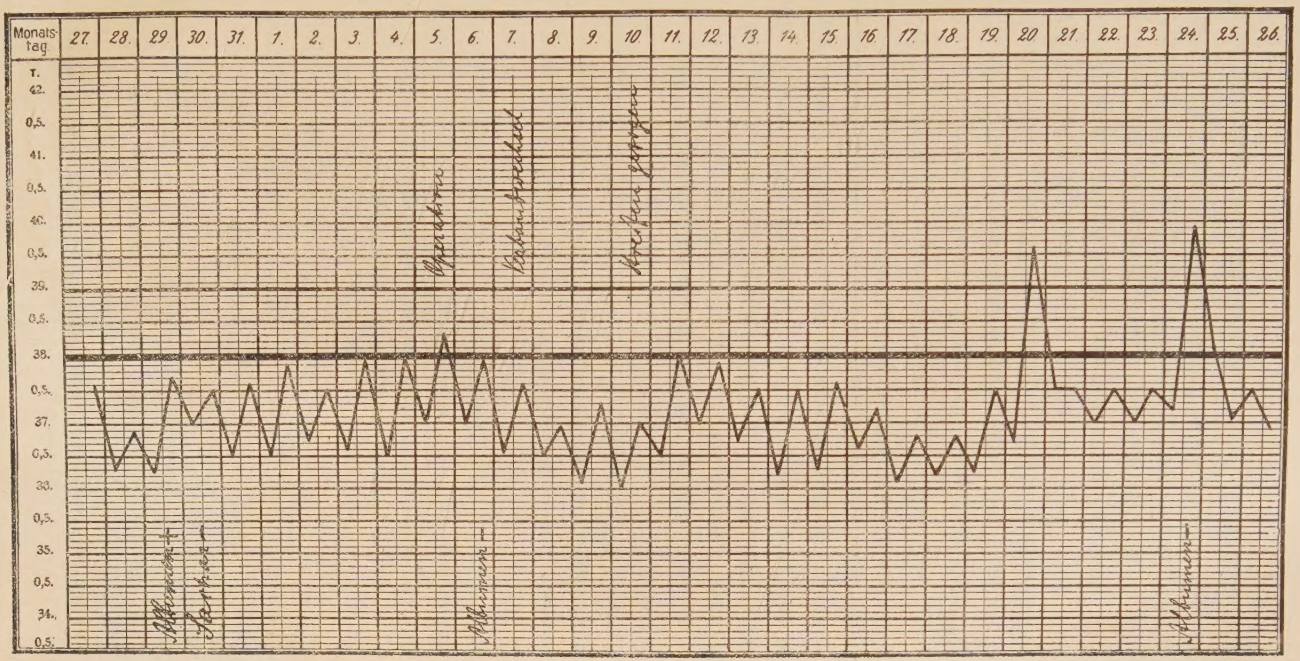

Fieberkurve des Kranken W. F. im Monat Juni und Juli.

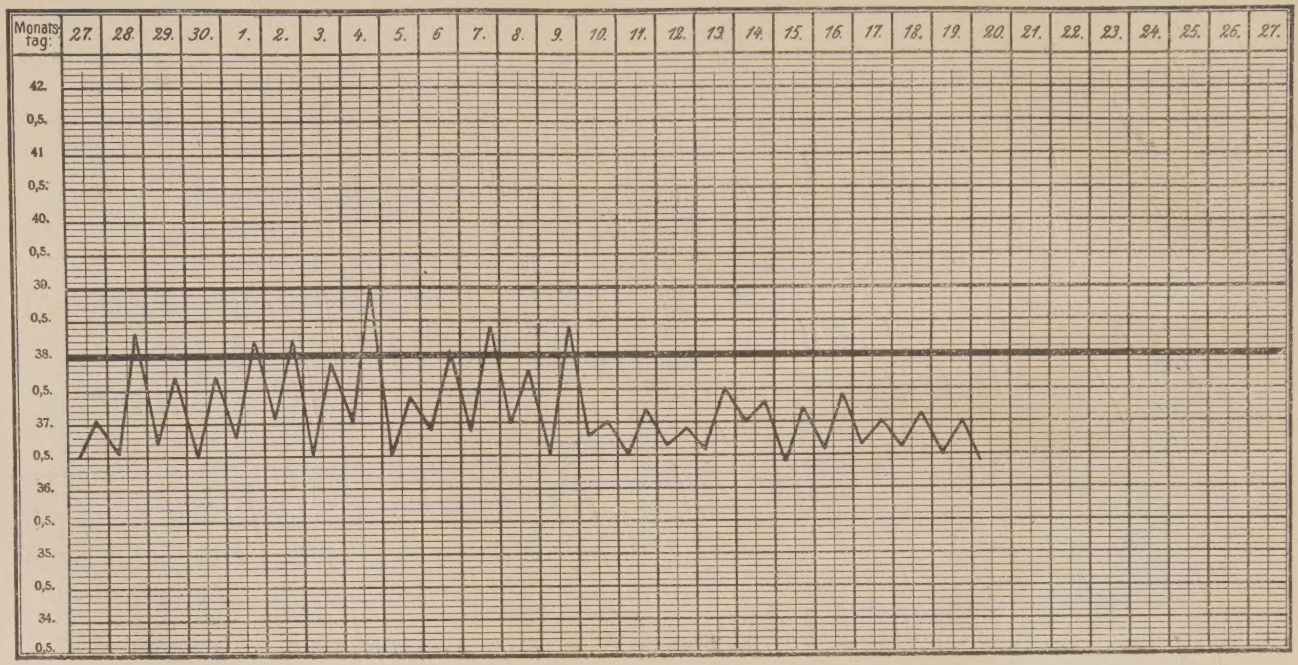

fühlt sich verdickt an, doch ist wegen derber Infiltration der Knochen nicht deutlich abzutasten. Es besteht Fieber.

Das Röntgenogramm zeigt Auftreibung des Humeruskopfes und des angrenzenden Teiles des Schaftes. Die normale Struktur ist völlig verloren gegangen. Es sind rundliche Aufhellungen sichtbar. Ferner zeigt der Humerus eine deutliche Fraktur etwa 2—3 Querfingerbreit unterhalb des Kopfes mit Einkeilung in den erkrankten Gelenkkopf.

Operation: 5. Juni 1908. Chloroform-Narkose. Resektionsschnitt. Deutliche Krepitation fühlbar. Nach Freilegung des Knochens zeigt sich der Gelenkkopf sowie der Schaft etwa 3 Querfingerbreit abwärts völlig morsch, mit Eiterherden und kleinen Sequestern durchsetzt. Freier Eiter im Gelenk. Der erkrankte Teil des Knochens wird herausluxiert. Die Entfernung gelingt leicht, da er vom übrigen Humerus durch eine Spontanfraktur bereits abgelöst ist. Tamponade. 15. Juni 1908. Bisher reichliche Sekretion, Befinden gut. Der äußere Haut-Muskellappen droht sich einzukrempeln und wird daher durch Sekundärnaht fixiert.

1. Juli 1908. Wunde bis auf eine im unteren Wundwinkel mündende Fistel verheilt. Bewegungsübungen. Massage. Allgemeinbefinden gut.

21. Juli 1908. Geringe Sekretion aus 2 Fisteln. Aktive und passive Bewegungsfähigkeit erheblich gebessert. Auf Wunsch zur ärztlichen Weiterbehandlung in die Heimat entlassen.

Wiedervorstellung im Juni 1909.

Sehr guter Allgemeinzustand. Gesunde Gesichtsfarbe. Guter Ernährungszustand. Narbe mit dem Knochen fest verwachsen, z. T. tief eingezogen. Im unteren Teil oberflächliche, etwa fünfpfennigstückgroße Ulzeration. Aktive Beweglichkeit im linken Schulter-

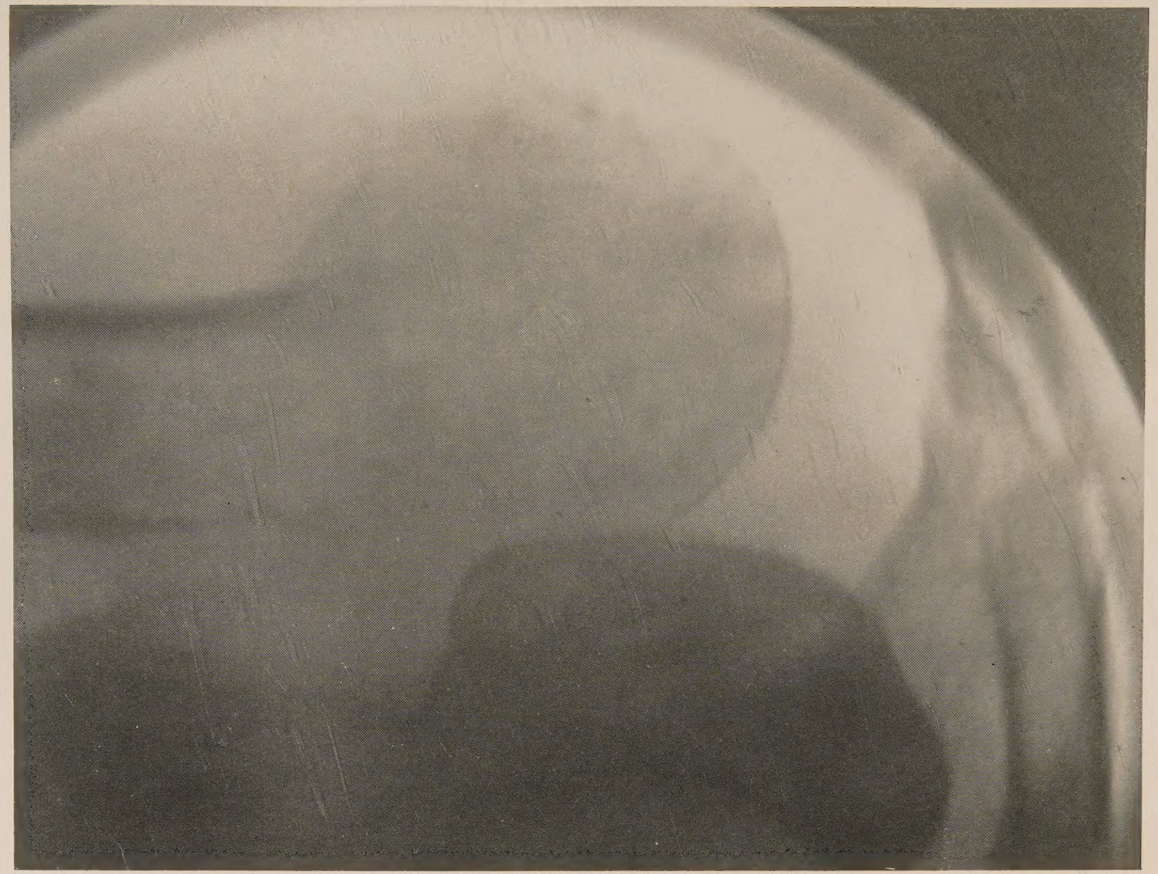

gelenk sehr eingeschränkt. Immerhin kann Patient mit der linken Hand bis zum Munde gelangen. (Er hatte schon während seines Krankenhausaufenthaltes wenig Energie bei allen Bewegungsübungen gezeigt.) Zur Zeit bestehen nur noch „rheumatische" Beschwerden in der Schulter, besonders bei Witterungswechsel. Finger und Hand gut beweglich. Keine Sensibilitäts- oder Zirkulationsstörungen.

Fall 2.

K. J., 29jährig, Reisendersfrau.

Osteomyelitis tibiae dext.

Patientin erkrankte vor 4 Jahren nach einem Trauma mit heftigen Schmerzen im rechten Unterschenkel. Abszedierung, Perforation und Fistelbildung. Das untere Drittel der Tibia ist mächtig verdickt, daselbst Fisteln, bei deren Sondierung man auf rauhen Knochen stößt. Nekrotomie: Entfernung eines gelösten Sequesters, Heilung.

Fall 3.

P. F., 26jährig, Schlosser.

Osteomyelitis femoris sin.

Vor einem Jahr schwoll unter Hitze- und Kältegefühl der linke Oberschenkel an. Nach einem halben Jahr Fistelbildung. Abgang von Knochenstückchen. Spaltung der Fistelgänge, doch kann man nirgends nekrotischen Knochen nachweisen. Mit granulierenden Wunden entlassen.

Fall 4.

Z. J., 27jährig, Taglöhner.

Osteomyelitis tibiae dext.

Patient erkrankte vor 2 Jahren nach einem Trauma unter Fieber und Schüttelfrost an einer Anschwellung des rechten Unterschenkels. Nekrose der Tibia. Nekrotomie: Heilung.

Fall 5.

C. A., 27jährig, Taglöhner.

Osteomyelitis fibulae dext.

Vor 2 Jahren nach einem Trauma akute Osteomyelitis der rechten Fibula. Nekrotomie: Heilung.

Fall 6.

M. E., 27jährig, Porzellandreher.

Osteomyelitis humeri dext.

Patient erkrankte vor einem Jahr typisch ohne Ursache. Nekrose des rechten Humerus. Nekrotomie: Heilung.

Fall 7.

B. J., 27jährig, Buchbinder.

Osteomyelitis femoris sin.

Vor einem Jahr mit Schüttelfrost und Fieber erkrankt. Nekrose des linken Femur. Wegen hochgradiger Lungenphthise wird von einer Operation Abstand genommen.

Fall 8.

H. J., 27jährig, Taglöhner.

Osteomyelitis tibiae sin.

Nach einem Trauma vor einem Jahr entstandene mit Fieber und Schüttelfrost einsetzende Anschwellung des linken Unterschenkels. Fistelbildung. Nekrotomie: Entfernung zahlreicher gelöster Sequester. Heilung.

Fall 9.

H. B., 27jährig, Arbeiter.

Osteomyelitis tibiae sin.

Patient will vor Beginn des Leidens stets gesund gewesen sein. Im August 1890 fiel ihm ein Baumstamm

auf das linke Schienbein, worauf sich schmerzhafte Anschwellung des Unterschenkels sowie Schüttelfrost und starkes Fieber einstellten. Vom Arzt etwa 8 Inzisionen am Unterschenkel und in der Kniegegend gemacht, aus denen sich haemorrhagischer Eiter entleerte. Bei der Sondierung gelangt man auf rauhen Knochen. Das untere Drittel des Femur ist stark verdickt, die Tibia in geringem Maße verbreitert. Harn enthält keinen Zucker. Da sich der durch einen Längsschnitt bloßgelegte Knochen osteoporotisch erweist, und das Messer leicht eindringen kann, wird die Amputatio femoris in seinem mittleren Drittel ausgeführt. 15. Mai 1891. Erysipelas faciei. Sekundäre Wundnaht des Amputationsstumpfes. 13. Juni 1891. Völlige Heilung erzielt.

Autopsie des amputierten Beins: An der Hinterseite des Femur und Vorderseite der Tibia zahlreiche periostale Auflagerungen von $^1/_2$—1 cm Dicke, die aus Subst. spongiosa bestehen. Knöcherne Verwachsung zwischen Femur und Tibia. Ein wenig unterhalb der Tuberositas tibiae ist im Knochen eine kreisförmige, etwa 1 cm im Durchmesser weite Öffnung, welche in die Markhöhle der Tibia führt.

Fall 10.

F. R., 41 jähriger Patient.

Osteomyelitis tibiae sin.

Nach einer Erkältung im Jahre 1872 Schwellung und Schmerzen am linken Unterschenkel, später auf der Außenfläche der Tibia Fisteln. Spontane Heilung. Anfangs des Jahres 1886 Bildung einer Fistel auf der Innenseite der Tibia, kommunizierend mit der früheren, jetzt wieder aufgebrochenen auf der Außenseite.

Operation: Exzision der unterminierten Hautpartien. An der äußeren Tibia-Kante führt ein Gang direkt in die Markhöhle. Auskratzung. 4. Mai geheilt entlassen.

Fall 11.

E. A., 28jährige Patientin.

Osteomyelitis ossis ischii.

Im Dezember vorigen Jahres will Patientin während des Glatteises mehrere Male gefallen sein, worauf sich Schmerzen in der Glutäalgegend, besonders beim Sitzen einstellten. Es bildete sich hier mit der Zeit eine reichlich Eiter sezernierende Fistel. 6. Mai. Entsprechend dem Tuber ischii eine mandelgroße Geschwürsfläche. Nach hinten und außen von derselben je eine auf rauhen Knochen führende Fistel. 10. Mai. Entfernung zweier taubeneigroßer Sequester. 21. Juni. Entlassung mit einer Fistel.

Fall 12.

A. J., 32jährig, Arbeiter.

Osteomyelitis tibiae sin.

Vor 4 Jahren ohne Ursache mit Schüttelfrost und hohem Fieber erkrankt. Der linke Unterschenkel schwoll an. Abszedierung und Fistelbildung. Nekrose der Tibia. Umfang L = 27, R = 20,5 cm. Nekrotomie: Heilung.

Fall 13.

St. K., 28jähriger Mann.

Osteomyelitis oss. hamati et metacarpi.

Vor 5 Monaten akut-fieberhaft erkrankt, mit Erscheinungen von Lungenentzündung und gleichzeitiger schmerzhafter Schwellung der rechten Handgelenksgegend. Die Geschwulst brach nach 8 Tagen von selbst auf. Es blieb eine eiternde Fistel. 21. Juni 1880. Erweiterung derselben. Extraktion von zwei kleinen Sequestern vom Os triquetrum oder hamatum. September 1880. Bloßlegung des Erkrankungsgebiets. Erkrankt ist das Gelenk zwischen Os hamatum und Metacarpus IV und V einer-

seits, Os triquetrum andererseits. In beiden Gelenken Granulation. Aus dem Metacarpus V wird noch ein Spongiosa-Sequester extrahiert. Die Fistel heilte in wenigen Tagen zu.

Fall 14.

R. R., 48jährig, Schmied.

Osteomyelitis femoris sin.

Vor 20 Jahren erkrankte Patient nach einer Verkühlung (Fall in kaltes Wasser) unter heftigen Fiebererscheinungen. Der linke Oberschenkel schwoll an, doch kam es nicht zur Perforation. 3 Jahre später abermalige Anschwellung, Perforation. Dies wiederholte sich noch zweimal, wobei Knochenstücke abgegangen sind. Zirkuläre Verdickung des Femur mit zahlreichen Fisteln. Nekrotomie: Heilung.

Fall 15.

M. F., 28jährig, Tischler.

Osteomyelitis femoris dext.

Patient watete um die Weihnachtszeit bei strenger Kälte im Wasser herum. Nach Neujahr plötzliche Erkrankung mit Fieber und Schmerzen im rechten Oberschenkel und Kniegelenk. Nach 6 Wochen Spaltung des Abszesses, wegen Blutung Resektion der Arteria und Vena femoralis. 10 Monate später Extraktion eines die ganze Dicke des Knochens betreffenden Sequesters. Heilung.

Fall 16.

M. L., 28jährig, Taglöhner.

Osteomyelitis tibiae dext.

Patient litt von Mitte Juni ab an multiplen Furunkeln des linken Vorderarms. Anfangs Juli entwickelte sich eine Anschwellung auf der Vorderseite des rechten

Unterschenkels. Am 12. Juli war unterhalb der Mitte der rechten Tibia eine fünfmarkstückgroße, zirkumskripte, auf Druck schmerzhafte, dem Knochen fest aufsitzende Anschwellung zu konstatieren. 23. Juli. Fluktuation. Auf Inzision entleerte sich Eiter. Das Periost war vom Knochen abgehoben und verdickt, der Knochen an seiner Oberfläche erweicht. Mikroskopisch im Eiter: Reinkultur von Staphylococc. pyog. aureus. Es blieb im weiteren Verlauf nur eine mäßig sezernierende Fistel zurück. Keine Störung des Allgemeinbefindens.

Fall 17.

N. N., 29jähriger Mann.

Osteomyelitis patellae.

Der Kranke stieß am 8. Februar 1898 mit dem linken Knie gegen eine Tischkante. Er konnte zunächst weiterarbeiten, legte sich aber am andern Tag, als sich Fieber und Schmerzen im linken Knie einstellten, zu Bett. Nach 3 Tagen starke Anschwellung des ganzen linken Beins, besonders des Knies und Oberschenkels. Es wurde wiederholt durch Inzisionen Eiter entleert. Der schwere Krankheitszustand dauerte zirka 8 Wochen. Nach 3 Monaten stießen sich zwei kleine Sequester ab. 11. Juli 1898. In der Gegend der Patella drei Fisteln, eine auf rauhen beweglichen Knochen führend. Patella kaum verschieblich. Mäßiger Erguß im Gelenk. Nekrotomie: Entfernung eines Sequesters vom äußeren Patellarrand. Heilung.

Fall 18.

St. A., 29jährig, Feilenhauer.

Osteomyelitis femoris dext.

Seit 4 Monaten nach außergewöhnlicher Anstrengung Schmerzen im rechten Oberschenkel. Dieser ist — 20 cm von der Spina ilei ant. sup. gemessen — 3 cm stärker im

Umfang als der linke. Druck schmerzhaft, Fieber. Zunahme der Schwellung, Ödem. 2. Mai. Inzision. Es entleert sich 200 ccm Eiter. Der Femur fühlt sich rauh an. Doppelseitige Pleuro-Pneumonie. 23. Mai. Exitus letalis.

Sektionsbefund: Doppelseitige eitrige Pleuritis, doppelseitige Pneumonie und ausgedehnte Osteomyelitis des rechten Oberschenkels.

Fall 19.

R., 30jähriger Mann.

Osteomyelitis costarum.

Vor $1^1/_2$ Jahren Influenza mit Halsentzündung. Später stechende Schmerzen innerhalb der rechten Brustwarze, dann Schwellung. Auf Inzision Eiter entleert. Später V. und VI. Knorpel reseziert. Heilung mit Fistel. Später zeigt der VII. Rippenknorpel Perichondriumdefect, ist nekrotisch, wird entfernt. In einer späteren Operation wird der ganze linke Rippenbogen und nach und nach der ganze rechte Rippenbogen entfernt. Darnach Heilung.

Fall 20.

K. J., 42jährig, Grundbesitzer.

Osteomyelitis tibiae sin.

Vor 12 Jahren ohne Ursache typische Erkrankung. Nekrose der linken Tibia. Verweigert die Operation.

Fall 21.

F. F., 30jährig, Weber.

Osteomyelitis tibiae sin.

Vor 4 Monaten nach einem Trauma akute Osteomyelitis der linken Tibia mit Nekrose. Nekrotomie: Heilung.

Fall 22.

R. J., 30jährig, Schlossersfrau.

Osteomyelitis humeri sin.

Patientin erkrankte vor $^1/_2$ Jahre akut ohne bekannte Ursache. Unter Fieber und Schüttelfrost auftretende Anschwellung des linken Oberarmes. Nekrotomie: Heilung.

Fall 23.

B. W., 31jährig, Taglöhner.

Osteomyelitis tibiae dext.

Nach einem vor $^3/_4$ Jahren erfolgten Trauma acute Osteomyelitis der rechten Tibia. Nekrotomie: Heilung.

Fall 24.

R. H., 30jährig, Dienstmädchen.

Osteomyelitis oss. sacri.

Patientin, die früher stets gesund war, gibt an, daß sie sich am 29. Mai 1896 durch Aufheben eines schweren Sessels und Tragen desselben in das nächst tiefere Stockwerk einen sofort plötzlich einsetzenden reißenden Schmerz ohne äußere Verletzung in der rechten Hüftgegend zugezogen. Vor 3 Jahren soll sie längere Zeit an Ausfluß eines weißlich-trüben Schleims aus der Vagina mit Fiebererscheinungen gelitten haben. Zu beiden Seiten der Lendenwirbelsäule eine geringe nicht fluktuierende Schwellung, welche auf Druck schmerzempfindlich ist. Abendtemperatur 38,1°, Puls 90°. Am 14. Juni Schüttelfrost und hohes Fieber. 17. Juni. Fluktuation. Inzision. Knochen nirgends vom Periost entblößt. 18. Juni. Aus den Foram inaposteriora der zwei oberen Sakralwirbel quillt Eiter. In der Umgebung dieser Foramina ist der Knochen in einer Ausdehnung von etwa 3 qcm rauh. Aufmeißelung. Die Spongiosa des Körpers ist mit schmierig-eitrigem Mark gefüllt. Re-

sektion des größten Teils des I. und II. Sakralwirbels ohne Eröffnung des Duralsacks (von hinten). Mikroskopisch im Eiter: Staphylococcen. Auf Nährboden wuchs nur Staphylococc. aureus. 20. Juni. Unter Delirien Exitus letalis. Die Obduktion ergab: Abszesse im M. lumbodorsalis. Zerreißung der Muskeln, reichliche Blutungen. An dem Rest des Os sacrum ein kleiner Eiterherd.

Fall 25.

B. F., 31 jährig, Lehrer.

Osteomyelitis calcanei.

Patient erkrankte vor 6 Monaten nach einem Trauma plötzlich mit starken stechenden Schmerzen im linken Fuß. Unter Fieber schwoll der Fuß an und bald darauf kam es an der Innenseite zur Perforation. Nach Entfernung eines Teils des Calcaneus schlossen sich die Fisteln bis auf eine in der Planta pedis, die stark sezernierte und auf rauhen Knochen führte. Nekrotomie: Heilung.

Fall 26.

C. H., 53 jährig.

Osteomyelitis humeri dext.

Vor 22 Jahren akute Osteomyelitis des rechten Oberarms. Inzision. Eine Fistel blieb zurück. In der Narbe am Oberarm eine Fistel, die auf rauhen Knochen führt. Inzision. Ablösung des Periosts. Öffnung der Markhöhle. Extraktion von zwei kleinen Sequestern. Glättung des Randes. 20. Februar 1902. Wunde völlig vernarbt, Arm gebrauchsfähig.

Fall 27.

K. B., 31 jährig, Masseurin.

Osteomyelitis ulnae dext.

Patientin erkrankte vor 5 Wochen mit Fieber und Schüttelfrost. Der rechte Vorderarm schwoll an und

war sehr schmerzhaft. Spaltung des Abszesses. Die Ulna ist von Periost entblößt. Abfall des Fiebers, mit mäßig sezernierenden Fisteln entlassen. Mikroskopische Untersuchung des Eiters ergab Staphylococcen.

Fall 28.

H. A., 35jährig, Weber.

Osteomyelitis femoris dext.

Patient erkrankte vor 3 Jahren im Anschluß an eine schwere Angina mit Schüttelfrost und hohem Fieber. Der rechte Oberschenkel schwoll mächtig an. Nach 4 Wochen Perforation. Fistelbildung. Kontraktur sowohl im Knie- als Hüftgelenk. Nekrotomie: Heilung.

Fall 29.

F. L., 32jährige Patientin.

Osteomyelitis tibiae sin.

Patientin stammt aus ganz gesunder Familie und ist selbst stets gesund gewesen. 6 Wochen vor ihrer Aufnahme entstand $1^1/_2$ Zoll über dem Malleol. int. am linken Unterschenkel ohne bekannte Veranlassung eine schmerzhafte Stelle, welche auch gerötet war. Fieber. 8 Tage nach Beginn entstanden Blasen, darunter ein Abszeß. Dieser wurde inzidiert und viel Eiter entleert. Am Malleol. ext. entstand noch ein spontaner Durchbruch. Beim Eintritt in die Klinik, 7. August 1869, gelangt die Sonde auf eine Nekrose. Die Fistel führt auch in das Sprunggelenk. Es werden dann Sequester entfernt. Einer derselben enthält über 1 cm^2 von der horizontalen Gelenkfläche der Tibia. Später wird noch eine größere Zahl von Sequestern entfernt.

Fall 30.

N. J., 32jährig, Maurer.

Osteomyelitis femoris sin.

Vor 8 Wochen Erkrankung nach einem langdauernden Tanzvergnügen. Unter Fieber und Schüttel-

frost bildete sich eine schmerzhafte Anschwellung des linken Oberschenkels, die weich elastisch ist und deutlich fluktuiert. Trotz Spaltung des Abszesses geht der Kranke sephthämisch zu Grunde.

Fall 31.

B. W., 38jährig, Hausmeister.

Osteomyelitis tibiae dext.

Vor 6 Jahren Trauma. 3 Monate später Entwicklung einer schmerzhaften Anschwellung des rechten Unterschenkels, angeblich ohne Fieber. Perforation. Fistelbildung. Die Tibia circulär verdickt, Fisteln, die auf rauhen Knochen führen. Im Kniegelenk deutlich Flüssigkeit nachweisbar. Nekrotomie: Entfernung eines großen, von jauchigem Eiter umspülten Sequesters. Heilung.

Fall 32.

Sch. F., 32jährig, Ökonom.

Osteomyelitis tibiae dext.

Vor 3 Tagen mit Fieber und Schüttelfrost erkrankt. Der rechte Unterschenkel stark angeschwollen, bei Berührung sehr schmerzhaft. An der Vorderfläche eine dicken Eiter sezernierende Fistel. Vor 6 Jahren Fraktur des rechten Unterschenkels. Gebessert entlassen.

Fall 33.

Sch. F., 32jährig.

Osteomyelitis femoris dext.

Patient hatte sich 6—7 Wochen vor der Aufnahme mit einer vom Stiel fliegenden Axt eine heftige Quetschung an der Außenseite des rechten Knies zugezogen. Trotz Schmerzen konnte er noch 2 Wochen seiner Arbeit nachgehen. Durch eine Inzision wurde eine große Menge Eiter aus dem Gelenk entleert. Es trat ein Abszeß in der Kniekehle auf. Inzision. Andauerndes septisches

Fieber. Ex indicatione vitali Oberschenkelamputation. Dabei fand sich eine ausgedehnte Vereiterung der Markhöhle des Femur. Subperiostale Exartikulation: Am selben Abend bei Bewußtlosigkeit Exitus letalis. Die Sektion ergab: Herzdilatation, Lungenödem, Nephritis. Die Besichtigung des amputierten Beines zeigte: das Periost des unteren Femurendes abgehoben, der Knochen arodiert. Die Eiterung setzte sich in das Markgewebe fort. In der Diaphyse große Abszesse im Mark. Intramuskuläre Abszesse am Unterschenkel.

Fall 34.

H. W., 32jähriger Mann.

Osteomyelitis tibiae dext.

Patient war vordem stets gesund (8 Tage vorher Militärübung). Erlitt am 4. Juli 1886 einen Stoß gegen das rechte Knie. Danach sofort heftige Schmerzen. Abends Schüttelfrost. Schwellung des Knies und der rechten oberen Unterschenkelgegend. Der zugerufene Arzt machte mehrere Inzisionen, die stark jauchigen Eiter entleerten. Am 9. Juli Sensorium benommen, hohes Fieber, Extremitäten kühl. Breit klaffende, buchtige Wunde dicht unterhalb des Kniegelenks. In letzterem Exsudat. Nachmittags: Ampit. femoris. Der Knochen in der Mitte durchtrennt. Nach 10 Stunden Exitus letalis unter Collaps. Die Autopsie des amputierten Beines zeigte, daß der obere Teil der Tibia vom Periost entblößt war. Kniegelenk mit Eiter gefüllt. Nach Durchsägung der Tibia erscheint die obere Epiphyse mit nußgroßen eitrigen Herden durchsetzt.

Fall 35.

Sch. E., 34jährig, Taglöhnerin.

Osteomyelitis femoris dext.

Vor $1^1/_2$ Jahren bildete sich 4 Wochen nach der Geburt, ohne daß vorher Fieber bestand, unter heftigen

Fiebererscheinungen eine schmerzhafte Anschwellung des rechten Oberschenkels, die von einem Arzt inzidiert wurde. Die Fistel schloß sich nach einigen Wochen, um nach einem halben Jahre abermals aufzubrechen und nun reichlich zu sezernieren, weshalb Patientin das Krankenhaus aufsucht. Nachdem sich die Fisteln bei Bettruhe abermals schlossen, verläßt die Kranke ungeheilt die Klinik. Der Femur circulär angeschwollen, an der Innenseite eine an dem Knochen fixierte Narbe.

Fall 36.

Sch. A., 40jährig, Bergmann.

Osteomyelitis femoris.

Vor 5 Jahren nach einem Trauma akute Osteomyelitis des Femurs. Nekrotomie: Heilung.

Fall 37.

S. W., 50jährig, Ökonom.

Osteomyelitis femoris dext.

Patient sprang vor 15 Jahren von einem Wagen herab, ohne sich zu verletzen. 3 Wochen später unter Schüttelfrost und Fieber Anschwellung des rechten Oberschenkels. Nach 1 Jahr Perforation und spontaner Abgang eines 7 cm langen Sequesters. Später sind noch zahlreiche kleinere Knochenstücke abgegangen. Nekrotomie: Entfernung eines großen Sequesters. Heilung gestört durch eine starke Nachblutung.

Fall 38.

E. D., 36jährig, Kaufmann.

Osteomyelitis femoris dext.

Vor $^5/_4$ Jahren ganz plötzlich, ohne bekannte Veranlassung, mit Fieber, Schmerzen und Schwellung des rechten Kniegelenkes erkrankt. Inzision des Kniegelenkes

förderte Eiter zutage. 4. Januar 1882. Eiternde Fisteln zu beiden Seiten der Patella führen ins Gelenk. 7. Januar. Resectio genu. Gelenk zum großen Teil verödet. Patella mit Tibia und Femur verwachsen. Femurende ist ganz von kleineren und größeren Herden durchsetzt, der größte, über kirschengroße, im Condylus externus, durch schmalen Gang ins Gelenk perforiert; er enthält reichlich Granulationen und 1 Sequester. Am Condylus ext. ein typischer, zackiger, loser Sequester von reichlich Zehnpfennigstückgröße. Nach 2 Monaten ging Patient mit einem Kniestützapparat, Ende März wurde er mit einer Fistel entlassen. Bei der Wiedervorstellung nach 1 Jahr völlig geheilt.

Fall 39.

E. M., 36 jährig, Kellner.

Osteomyelitis tibiae sin.

Tiefe Phlegmone des linken Unterschenkels, ohne nachweisbare Ursache entstanden. 10. August 1878. Inzisionen. Das Periost löste sich im weiteren Verlaufe in großer Ausdehnung ringsum von der Tibia ab, die Temperaturen blieben hoch, intermittierend Schüttelfröste. 5. September. Amputatio femoris im unteren Drittel. Die abgesetzte Tibia enthielt in ihrer Diaphyse osteomyelitische Herde. Ihr Kopf war zum Teil von neugebildeter Knochenmasse umgeben und zeigte gleichfalls einen haselnußgroßen osteomyelitischen Herd. Heilung.

Fall 40.

F. M., 39jährig, Gerichtsdienersfrau.

Osteomyelitis tibiae sin.

Patientin erkrankte vor 3 Jahren ohne bekannte Ursache subacut an einer schmerzhaften Anschwellung der linken Tibia. Cirkuläre Verdickung mit nachweisbarer Nekrose. Nekrotomie: Heilung.

Fall 41.

F. M., 39jährig, Dienersfrau.

Osteomyelitis tibiae.

Vor 3 Jahren angeblich ohne Fieber schmerzhafte Anschwellung der Tibia. Fistelbildung. Die Tibia gleichmäßig verdickt, an der Vorderfläche multiple Fisteln, an der Innenseite ein faustgroßer Abszeß. Nekrotomie: Man findet isolierte Eiterherde mit multiplen kleinen Sequestern, welche die ganze Diaphyse durchsetzen. Heilung.

Fall 42.

R. S., 37jährig, Kaufmann.

Osteomyelitis femoris dext.

Patient erkrankte vor 9 Monaten, nachdem er im August einen großen Marsch, bei dem er vollständig durchnäßt wurde, zurückgelegt hatte, typisch mit Schüttelfrost und großen Schmerzen im rechten Oberschenkel. Nach Wochen, nachdem der Kranke sehr heruntergekommen war, Perforation. Nekrotomie. Totalnekrose. Heilung.

Fall 43.

P. J., 40jährig, Taglöhner.

Osteomyelitis femoris sin.

Die Erkrankung begann vor 4 Jahren ohne bekannte Ursache mit Fieber und Schüttelfrost und intensiven Schmerzen im linken Oberschenkel. Nach 4 Wochen Perforation an der Außenseite. Seither öfters Aufhören der Sekretion, worauf sich nach einiger Zeit abermals eine schmerzhafte Anschwellung bildet, die perforiert. Vor 18 Jahren zog sich der Kranke durch einen Fall eine Luxatio iliaca zu, die nicht reponiert wurde. Der Trochanter steht 7 cm über der R. N.-Linie. Cirkuläre

Verdickung des Knochens, multiple Fistelbildung. Nekrotomie: Heilung.

Fall 44.

K., 37jähriger Mann.

Osteomyelitis costae.

Vor 14 Tagen plötzlich erkrankt mit Fieber, Schwellung und Schmerzen in der rechten Brustseite. Abszeß über der III. und IV. Rippe zwischen Sternum und Mamilla. Breite Spaltung, Exkochleation, Heilung.

Fall 45.

P. W., 45jährig, Taglöhner.

Osteomyelitis femoris sin.

Patient erkrankte vor 8 Jahren ohne bekannte Ursache unter Fieber und Schüttelfrost an einer schmerzhaften Anschwellung des linken Oberschenkels. Perforation und Fistelbildung. Entleerung großer Mengen einer übelriechenden Jauche. Cirkuläre Anschwellung des Knochens mit Nekrose. Zerstörung des Kniegelenkes, weshalb wegen drohender Sephthämie die Oberschenkelamputation gemacht wird. Heilung.

Fall 46.

N. K., 54jährig, Kutschersfrau.

Osteomyelitis fibulae dext.

Patientin erkrankte vor 17 Jahren akut mit Fieber an einer Anschwellung des rechten Unterschenkels. Unter heftigen Schmerzen kam es zur Abszedierung, welcher Zustand sich noch dreimal wiederholte, ohne daß Patientin ärztliche Hilfe in Anspruch genommen hätte. Vor 7 Wochen abermals Schüttelfrost und neuerliche Anschwellung unter hohem Fieber. Perforation, Fistelbildung. Nekrotomie: Totalnekrose der Fibula. Heilung.

Fall 47.

K. A., 40jährig, Taglöhnerin.

Osteomyelitis femoris dext.

Patientin fiel vor $2^1/_2$ Jahren bei Glatteis. Wenige Tage später Schüttelfrost, Fieber und schmerzhafte Anschwellung des rechten Oberschenkels. Inzision des Abszesses. Ein Jahr später Entfernung eines Sequesters. Nachdem jedoch die Eiterung persistiert, sucht Patientin die Klinik auf. Bedeutende Knochenverdickung. Durch die Fisteln gelangt man auf rauhen Knochen. Nekrotomie: Entfernung eines gelösten Sequesters. Heilung.

Fall 48.

R. v. B., 37jähriger Mann.

Osteomyelitis tibiae sin.

Patient wurde am 24. September 1874 zur Behandlung eines Ulcus palati duri ins Spital aufgenommen. Es hatte sich im Juni 1874 von einer akuten Periostitis maxillae superioris aus entwickelt. Gleichzeitig bestand eine Fistel unter dem Auge. Unter den weichen Granulationen des Ulcus lag der Knochen bloß. Nach neunwöchentlichem Spitalaufenthalt traten plötzlich Schmerzen im rechten Unterschenkel auf. Gleichzeitig stellte sich ein heftiger Magenkatarrh ein. Die Temperatur hielt sich zwischen 39,0 und 40,0°. Nach 5 Tagen stellte sich diffuse Rötung und Schwellung an der druckempfindlichen Stelle der Tibia ein. Nun folgten sich täglich Metastasen: an den Metakarpalknochen, der Ferse, dem Fußrücken, dem unteren Ende des Vorderarms und beider Oberarme, der Jochbeingegend. Autopsie (14. Dezember): In den Lungen zahlreiche kleine Herde, noch nicht in Eiterung übergegangen. Milz erheblich vergrößert. In der linken Tibiadiaphyse das Mark diffus hellgelb, eitrig infiltriert. An den andern Stellen ebenfalls kleine osteomyelitische Herde.

Fall 49.

G., 40jährig, Schifferswitwe.

Osteomyelitis femoris sin.

Patientin erkrankte mit Schmerzen im linken Oberschenkel. Nach 14 Tagen mehrfach Schüttelfröste. Ursache unbekannt. Geringe Schwellung des ganzen linken Oberschenkels, sowie des linken Kniegelenks. 20. Dezember. Inzision an der vorderen Seite des linken Oberschenkels in seiner Mitte. Wenig Eiter. Das Periost ist in großer Ausdehnung vom Knochen abgelöst. 24. Dezember. Spontan-Fraktur an der Grenze zwischen oberem und mittlerem Drittel des Femur. Weitere Inzisionen. 7. Februar. Exitus letalis. Sektionsbefund: Osteomyelitis, Periostitis apostematosa, Necrosis partialis, Fractura spontanea femoris sinistr., Gonitis sin., Oedema pulmonum.

Fall 50.

R. F., 40jährig, Diener.

Osteomyelitis femoris sin.

Patient erkrankte vor 4 Wochen mit heftigen Schmerzen im linken Oberschenkel und Kniegelenk. Nach 8 Tagen Spaltung des Abszesses, seither starke Sekretion, weshalb der Kranke die Klinik aufsucht. Der Oberschenkel, stark angeschwollen, zeigt im unteren Drittel eine 6 cm lange Inzisionswunde, aus der sich übelriechende Jauche entleert. Weitere ausgiebige Spaltungen, dabei konstatiert man, daß der Femur vom Periost entblößt ist. Tamponade. Nach 5 Tagen Gangrän des Unterschenkels. Tod.

Fall 51.

N. W., 40jährig, Taglöhner.

Osteomyelitis humeri sin.

Vor 4 Monaten erkrankte Patient plötzlich ohne bekannte Veranlassung an einer schmerzhaften Anschwellung

des linken Oberarms. Perforation, Fistelbildung. Wegen andauernden hohen Fiebers sucht Patient die Klinik auf. Beim Transport in das Krankenhaus verspürte der Kranke ein Krachen in seinem Oberarm. Bei dem ikterischen hochfiebernden Kranken findet man nun die ganze linke obere Extremität stark angeschwollen, in der Mitte des Humerus abnorme Beweglichkeit. Entsprechend dem unteren Drittel desselben ein kleinhandtellergroßer, Jauche entleerender Substanzverlust, aus dem das untere Humerusende nekrotisch hervorragt. Extraktion. Tod 2 Tage später an Sephthaemie. Obduktion ergibt: Osteomyelitis humeri cum necrosi. Fractura humeri. Infarcte beider Lungen. Oedema cerebri.

Fall 52.

N. H., 40jährig, Taglöhner.

Osteomyelitis humeri.

Vor 4 Monaten an einer akuten Osteomyelitis des Humerus erkrankt. Wegen profuser Eiterung sucht er die Klinik auf. Beim Transport in die Anstalt verspürte er ein Krachen im Oberarm. Patient ist sephthämisch, die Extremität ödematös, am Oberarm multiple Fisteln. Der Humerus in der Mitte quer frakturiert.

Fall 53.

P. F., 40jährig, Taglöhner.

Osteomyelitis calcanei.

Patient war früher nie krank. Er erkrankte vor 6 Wochen ohne Ursache mit heftigem Fieber und einer schmerzhaften Anschwellung der Planta pedis. Nach 8 Tagen Perforation, Entleerung eines phlegmonösen, übelriechenden Eiters. Seither starke Sekretion. Anschwellung des ganzen Fußes, Ödem am Unterschenkel. An der Ferse eine stark sezernierende Fistel, durch die

man mit der Sonde auf rauhen Knochen kommt. Nekrotomie: Heilung.

Fall 54.

F. K., 40jährig.

Osteomyelitis vertebrar. dorsal.

5. April 1899. Akute Erkrankung. 17. April. Beulenartige Schwellung auf dem Rücken, die auf Druck sehr schmerzhaft ist. Schnitt über die infiltrierte Partie. Nur entzündliches Ödem, kein Eiter. 22. April. Im Delirium Exitus letalis. Sektionsbefund: Multiple embolische Herde in Lungen, Milz und Nieren. Eitrige Entzündung des IV. und V. Brustwirbels.

Fall 55.

M. H., 48jährig, Beamtenfrau.

Osteomyelitis costae IV.

Patientin war nie erheblich krank. Vor 7 Jahren erkrankte sie plötzlich unter Schüttelfrost und hohem Fieber. Unterhalb der rechten Mamma bildete sich eine Geschwulst, die nach einigen Tagen perforierte, worauf sich eine große Menge eines dicken Eiters entleerte. Zeitweise bestehende Fistel. Vor 2 Monaten trat abermals Fieber auf und spontan stieß sich ein 4 cm langes Knochenstück ab, worauf jedoch eine Ausheilung nicht erfolgte. Die 4. Rippe stark verdickt. Nekrotomie: Entfernung eines 2 cm langen und mehrerer kleiner Sequester. Heilung.

Fall 56.

Chr. N., 41jährig, Arbeiter.

Osteomyelitis femoris sin.

Patient, selbst früher nie ernstlich krank, verspürte Anfang Dezember 1894 Schmerzen im linken Ober-

schenkel. Die Schmerzen bestanden in den nächsten Wochen fort, ohne indes das Gehen zu verhindern. Am 30. Dezember zog sich der Kranke, angeblich durch eine ungeschickte Bewegung beim Stiefelanziehen, einen Bruch des Oberschenkels im Bereich der schmerzhaften Stelle zu. Gipsverband. Nach 4 Wochen Erneuerung. Während der 2. Verband lag, erfolgte an der Außenseite des Oberschenkels am oberen Drittel desselben spontan eine Fistelbildung. 1. April 1895. Der linke Oberschenkel zeigt im oberen und mittleren Drittel eine diffuse Anschwellung. Umfang 20 cm größer als rechts. Unterhalb des Trochonters Fistel mit seröser Sekretion. Temperatur teils normal, teils subfebril. 4. April. Probeinzision. Ausräumung von 2 Sequestern. Exkochleation. 18. Mai. Extraktion eines weiteren Sequesters. 10. Juni. Entlassung mit 2 Fisteln.

Fall 57.

F., 48jährige Frau.

Osteomyelitis costae.

Vor 7 Jahren plötzlich unter Schüttelfrost und Fieber Auftreten einer Geschwulst unterhalb der rechten Mamma, die nach einigen Tagen perforierte und Eiter entleerte. Seitdem Fistel, vor 2 Monaten ein 4 cm langer Sequester abgestoßen. Nekrotomie; Entleerung eines 2 cm langen und mehrerer kleinerer Sequester.

Fall 58.

N. N., 42jähriger Mann.

Osteomyelitis humeri dext.

Akute Erkrankung. In der 6. Woche Spontanfraktur des Humerus zwischen oberem und mitlerem Drittel beim Erheben des Armes. Nach 7 Wochen Heilung der Fraktur mit $1^1/_2$ cm Verkürzung. Nach $^1/_2$ Jahr Entfernung eines großen und vieler kleiner Sequester.

Fall 59.

W. W., 42jährig, Taglöhner.

Osteomyelitis scapulae sin.

Patient erkrankte vor 8 Tagen plötzlich ohne bekannte Ursache mit einem heftigen Schüttelfrost. Anhaltendes hohes Fieber. Schmerzhafte Anschwellung der Schulter, nach wenigen Tagen Spontanperforation. Entleerung großer Mengen bräunlichen, stinkenden Eiters. Weiche fluktuierende Geschwulst, die bis zum Darmbein reicht. Perforationsöffnung am seitlichen Rand der Skapula. Eröffnung des Abszesses durch 5 Inzisionen. Die Skapula ist in großer Ausdehnung vom Periost entblößt, das Schultergelenk ist vereitert. Der Oberarmkopf luxiert. Extraktion von kleinen Sequestern. Nach 5 Monaten Nekrotomie: Entfernung des nekrotischen Teils der Skapula und des Humeruskopfes, der ebenfalls teilweise nekrotisch wurde. Heilung.

Fall 60.

A. B., 42jährig.

Osteomyelitis tarsi dext.

Am 1. Juni unbedeutendes Trauma am rechten Fußrücken. Darauf Anschwellung. Die Inzision entleerte Eiter. Schwellung und entzündliche Rötung des rechten Fußes. In der granulierenden Inzisionswunde liegen 2 Mittelfußknochen und 2 Cuneiformia bloß, vom Periost entblößt und rauh. Gegeninzision. 19. Juli. Exkochleation der Granulationen, Freilegung der Knochen an der Innen- und Außenseite, Entfernung der nekrotischen Cuneiformia, sowie des Os naviculare und cuboid. 28. Januar. Wunde vernarbt. Patient kann im Schienenzug gehen. Kein Rezidiv.

Fall 61.

P. A., 47jährig, Bergmannsfrau.

Osteomyelitis humeri dext.

Patientin machte vor 4 Jahren eine akute Osteomyelitis des rechten Humerus durch. Vor 8 Tagen erkrankte dieselbe nun abermals unter Fiebererscheinungen an einer schmerzhaften Anschwellung des linken Oberarms. Spaltung des Abszesses. Auf eigenes Verlangen mit Fisteln entlassen.

Fall 62.

H., 43jähriger Mann.

Osteomyelitis tali.

Im Frühjahr 1892 schwoll ihm plötzlich der Fuß ohne bekannte Ursache an und war sehr schmerzhaft. Die Haut gerötet, ödematös. Bewegungen im Sprunggelenk wegen zu großer Schmerzhaftigkeit nicht ausführbar. Starke Druckschmerzhaftigkeit des Talus. Operation: Talus eitrig infiltriert, die Gelenke vereitert. Entfernung des Talus in toto. Nach einigen Tagen geht das Fieber langsam zurück; da jedoch keine Hoffnung vorhanden war, daß der Fuß jemals wieder gebrauchsfähig wird, so wurde 6 Wochen später derselbe im Unterschenkel abgenommen.

Fall 63.

K. F., 43jährig, Schneider.

Osteomyelitis tibiae sin.

Patient erkrankte vor 5 Monaten subakut an einer schmerzhaften Anschwellung des linken Unterschenkels. Perforation, Fistelbildung. Zirkuläre Verdickung der Tibia, an der Vorderfläche derselben multiple Fisteln. Nekrotomie: Entfernung eines noch nicht vollständig gelösten Sequesters. Heilung.

Fall 64.

J. K., 55jährig, Taglöhner.

Osteomyelitis tibiae sin.

Patient erkrankte vor 10 Jahren nach einem Fall unter Fieber und Schüttelfrost an einer akuten Osteomyelitis der linken Tibia. Bedeutende Auftreibung des Knochens mit Nekrose. An der Vorderfläche ein handtellergroßes Ulcus cruris. Wegen Verweigerung der Operation ungeheilt entlassen.

Fall 65.

G. J., 47jährig, Weber.

Osteomyelitis tibiae.

Patient erkrankte vor 4 Monaten an einer akuten schmerzhaften, mit Schüttelfrost einsetzenden Anschwellung des Unterschenkels. Nach 1 Monat Perforation, Fistelbildung. Nachdem der Kranke in die Operation nicht eingewilligt, ungeheilt entlassen.

Fall 66.

S. A., 50jährig, Taglöhner.

Osteomyelitis humeri dext.

Vor 18 Wochen akute Osteomyelitis des rechten Humerus. Verweigert die Operation.

Fall 67.

C. J., 50jährig, Dienstknecht.

Osteomyelitis ulnae dext.

Patient erkrankte vor 6 Wochen ohne Ursache an einer schmerzhaften Anschwellung des rechten Vorderarms. Trotz Spaltung des Abszesses dauert das Fieber und die Jauchung an und der Kranke stirbt nach siebenwöchigem Krankenlager an Sephthämie. Sektion:

Akute Osteomyelitis der Ulna mit parenchymatöser Degeneration der inneren Organe.

Fall 68.

W. H., 50jähriger Patient.

Osteomyelitis mandibulae.

Mitte Januar entstand eine wenig schmerzhafte Anschwellung der rechten Unterkiefergegend und des Kinnes. Anfangs April bildeten sich an der Außenfläche Eiter absondernde Fisteln. Kiefersperre. Operation: Der Knochen zeigt sich bis an die Schneidezähne, nach oben bis ans Gelenk nekrotisch. Extraktion eines großen und zweier kleiner Sequester. Nach 10 Tagen sitzen die vorher gelockerten Zähne wieder fest. 18. Juni. Auf Wunsch entlassen.

Fall 69.

J. J., 53jährig, Ökonom.

Osteomyelitis mandibulae.

Patient erkrankte im August plötzlich unter Schüttelfrost und hohem Fieber und einer Anschwellung der ganzen rechten Gesichtshälfte. Es kam zur Abszedierung und Perforation, wobei sich eine große Menge phlegmonösen Eiters entleerte. Es bildeten sich wiederholt Fisteln, die stark sezernierten. Nekrotomie: Entfernung des nekrotischen Unterkieferköpfchens. Heilung.

Fall 70.

K. A., 54jährig, Schuhmacher.

Osteomyelitis tibiae sin.

Patient erlitt vor 12 Tagen ein Trauma. Unmittelbar darauf akute Osteomyelitis der linken Tibia unter Fieber und Schüttelfrost. Spaltung des Abszesses. Nach 14 Tagen Tod an Pyaemie. Die Obduktion ergibt:

Akute eitrige Osteomyelitis der linken Tibia, Abscessus pulmonum et renum. Pleuritis, Myokarditis, Perikarditis.

Fall 71.

A. G., 54jährige Patientin.

Osteomyelitis femoris dext.

Patientin, die früher stets gesund gewesen sein will, verspürte am 29. Oktober 1889 zum ersten Male Schmerzen im rechten Oberschenkel. Seit 2. November beträchtliche Anschwellung des ganzen rechten Oberschenkels. Dieser ist stark ödematös. Keine Wunde. Hartnäckige Obstipatio. An der Außenseite des rechten Oberschenkels bildet sich eine zehnpfennigstückgroße Blase. Temperatur zwischen 38,5 und 39,7. 15. Nov. Inzision in der Mitte des Oberschenkels. Entleerung von ca. einem halben Liter schmutzig-braunen übelriechenden Eiters. Der Femur ist in großer Ausdehnung rauh. 16. November. Decubitus, Delirien. Abends: Exitus letalis. Die Sektion ergibt: Ausgedehnte eitrige Periostitis und Osteomyelitis des rechten Oberschenkels, metastatische Lungenabszesse, Pleuritis, Thromben in den Lungen und in der Wand des linken Ventrikels und im Herzen, Nierenabszesse, Peritonitis, Cystitis.

Fall 72.

R. J., 56jährig, Taglöhner.

Osteomyelitis femoris sin.

Patient erkrankte nach einem vor einem halben Jahr erlittenen Trauma akut mit Schüttelfrost und Anschwellung des linken Oberschenkels. Nach 18 Wochen Perforation, seither Eiterung aus mehreren Fisteln und zunehmende Kontraktur des Kniegelenks. Nekrotomie: In der elfenbeinharten Lade mehrere gelöste Sequesters. Heilung.

Fall 73.

S. M., 73jährig, Gastwirtsfrau.

Osteomyelitis fibulae.

Patientin erkrankte vor 13 Jahren nach einem Fehltritt an einer mit hohem Fieber einhergehenden Anschwellung des Unterschenkels. Nach Perforation des Abszesses blieb eine bedeutende Verdickung der Fibula und eine mäßig sezernierende Fistel zurück. Nekrotomie: Heilung.

Fall 74.

L. R., 61jährig.

Osteomyelitis tibiae sin.

Im Jahre 1887 komplizierte Fraktur der linken Tibia mit Nekrose der Bruchenden. Seitdem mehrmals spontan Ausstoßung von kleinen Sequestern. Seit 3 Wochen Entzündung des Unterschenkels. Verkürzung des linken Beins um 6 cm. Ödematöse Schwellung, Fluktuation. Schnitt entleert reichlich Eiter, ebenso die Abmeißelung des rauhen Knochens. 4. Dezember. Extraktion von 3 kleinen Sequestern am unteren Tibia-Ende. 5. März 1902. Entlassung. In der 20 cm langen festen Narbe eine 3 cm tiefe Fistel.

Fall 75.

L., 61jähriger Mann.

Osteomyelitis femoris, phalang. et costae.

Erkrankung mit Fieber und Oberschenkelschwellung nach Vereiterung eines Hühnerauges. Osteomyelitis femoris, dann Vereiterung des rechten Unterkiefergelenks usw. Nach 14 Tagen Exitus letalis. Autopsie: Osteomyelitis des Humerus, der Grundphalanx des rechten vierten Fingers, des vorderen Abschnittes der rechten fünften Rippe. Bakteriologisch: Staphylococc. aureus.

Fall 76.

M. M., 65 jährig, Taglöhnerin.

Osteomyelitis mandibulae.

Patientin erkrankte vor einer Woche unter Kälte, hohem Fieber und Somnolenz und einer rasch auftretenden Anschwellung der linken Gesichts- und Halsgegend. Die Weichteile daselbst derb infiltriert, in der Tiefe Fluktuation. Nach Spaltung gelangt man in eine jauchige Höhle, in der man den rauhen, vom Periost entblößten aufsteigenden Ast des Unterkiefers palpiert. Durch ausgiebige Inzisionen wurden weitere Abszesse am Halse eröffnet. Wenige Stunden später stirbt die Kranke im Collaps und man findet bei der Obduktion Osteomyelitis des Unterkiefers mit Senkung des Eiters ins Mediastinum, rechtsseitige beginnende Pneumonie.

Fall 77.

W. F., 67 jährig, Arbeiter.

Osteomyelitis femoris dext.

Patient wurde wegen „Rheumatismus" ins Krankenhaus aufgenommen. Nach 8 Tagen, am 24. Dezember 1897, plötzlich Fieber und heftige Schmerzen im rechten Oberschenkel. Eine Inzision im unteren Drittel des Oberschenkels führt auf einen Abszeß, der den Knochen umspült. Der letztere ist bis auf eine kleine Stelle vom Periost bedeckt. Nach einigen Tagen erneuter Temperaturanstieg. Rascher Kräfteverfall, Delirien, Bronchitis, Decubitus, Herzschwäche. Exitus letalis am 10. Januar 1898. Bakteriologisch: im Eiter Staphylococcus pyog. aureus durch Kultur nachgewiesen. Sektion: Ca. ein halber Liter blutig-seröser Flüssigkeit mit Fibrinflocken in der linken Pleura-Höhle. Beide Lungen stark ödematös, im rechten Unterlappen ein kleinapfelgroßes pneumonisches Infiltrat. Im linken Unterlappen mehrere

bohnengroße Abszesse. Im Gebiet der Operationswunde Zerstörung des Periosts. In der Mitte der Diaphyse im Knochen Eiterpunkte. In der Markhöhle an dieser Stelle reichlich flüssiger Eiter. (Bakteriologisch: Staphylococc. pyog. aureus.)

1. Häufigkeit der Erkrankung in den verschiedenen Lebensaltern.

Ich habe vorstehend die 76 Krankengeschichten, die aus der Literatur gesammelt sind, nach dem Alter geordnet, in dem die erste osteomyelitische Erkrankung in die Erscheinung trat.

Es entfallen auf das

25.	Lebensjahr	4	Fälle
26.	„	3	„
27.	„	3	„
28.	„	5	„
29.	„	3	„
30.	„	5	„
31.	„	3	„
32.	„	7	„
33.	„	1	Fall
35.	„	3	Fälle
36.	„	5	„
37.	„	4	„
40.	„	6	„
41.	„	3	„
42.	„	3	„
43.	„	3	„
45.	„	2	„
47.	„	1	Fall
50.	„	3	Fälle
53.	„	1	Fall
54.	„	2	Fälle

56. Lebensjahr 1 Fall
60. „ 1 „
61. „ 2 Fälle
64. „ 1 Fall
65. „ 1 „
67. „ 1 „

Es fällt sofort eine bedeutende Abnahme der Erkrankungen mit dem zunehmenden Alter in die Augen. Diese wird noch deutlicher, wenn wir die Zahlen für Zeiträume von je 5 Jahren zusammenstellen. Dann finden wir:

I. 25.—29. Lebensjahr 18 Fälle
II. 30.—34. „ 16 „
III. 35.—39. „ 12 „
IV. 40.—44. „ 15 „
V. 45.—49. „ 3 „
VI. 50.—54. „ 6 „
VII. 55.—59. „ 1 Fall
VIII. 60.—64. „ 4 Fälle
IX. 65.—69. „ 2 „

oder für einen Zeitraum von je 10 Jahren:

25.—34. Lebensjahr 34 Fälle
35.—44. „ 27 „
45.—54. „ 9 „
55.—64. „ 5 „
65.—74. „ 2 „

Die letztere Zusammenstellung zeigt am deutlichsten die erhebliche Abnahme der Erkrankungsfälle mit zunehmendem Alter.

Ich habe nun diese Zahlen nachstehend in Kurven dargestellt.

Die gestrichelte Kurve gibt die Häufigkeit von Erkrankungen in Zwischenräumen von je 5 Jahren wieder. Die Ordinaten in den Punkten I, II, III usw. bezeichnen jeweils die Anzahl der Fälle, die in diesen Zeitabschnitten aufgetreten sind.

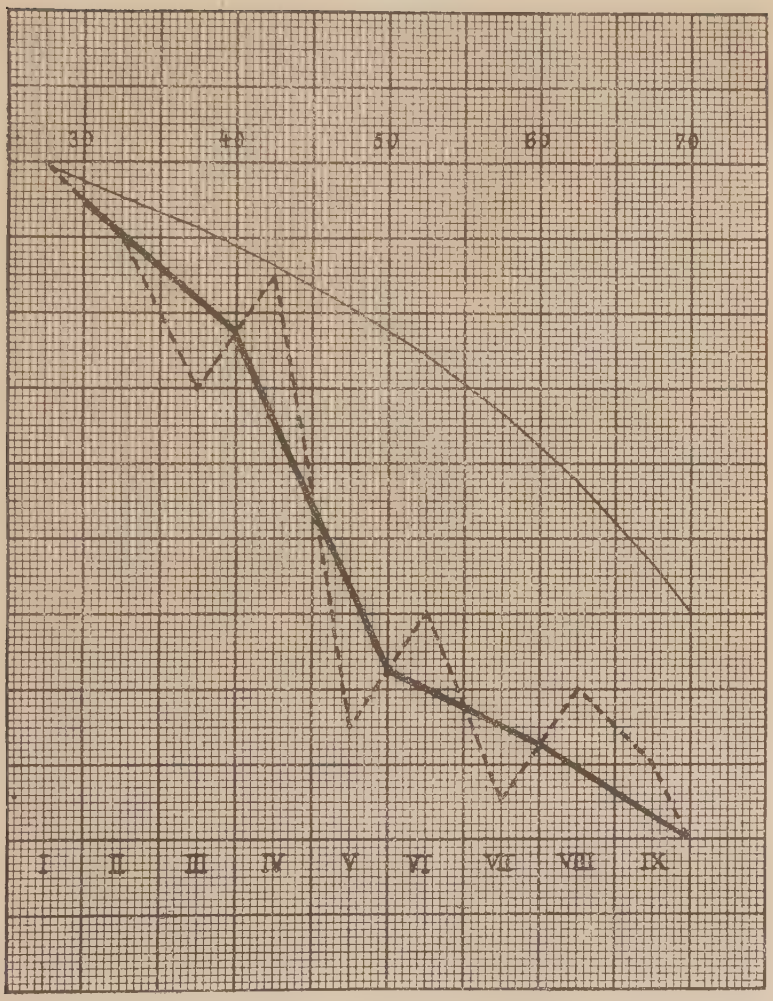
30
40
50
60
70
I
II
III
IV
V
VI
VII
VIII
IX

Die stark gezeichnete Kurve gibt ein Bild der Häufigkeit bei Zugrundlegung von 10jährigen Zeitabschnitten. Bei der für eine solche Kurve verhältnismäßig geringen Zahl von 77 Fällen gibt natürlich diese Kurve am übersichtlichsten den Verlauf an, da sie die zufälligen Schwankungen einzelner Jahre am wenigsten berücksichtigt.

Es ist selbstverständlich, daß die gestrichelte und stark gezeichnete Kurve nach rechts — dem höheren Alter — abfallen. Da es natürlich bedeutend weniger Menschen im Alter von 70 Jahren als im Alter von 25 Jahren gibt, wird es auch weniger an Osteomyelitis Erkrankte dieses Alters geben.

In der dünn gezeichneten Kurve habe ich dargestellt, wie viele Menschen eigentlich entsprechend der überhaupt lebenden Anzahl Menschen von dem entsprechenden Alter erkrankt sein sollten. Die Werte für die Kurve habe ich der vom Kaiserlichen Statistischen Amt aufgestellten Sterbetafel entnommen.

Wir sehen aus dem Verlauf dieser Kurven, die auf dieselbe Ordinate bei I und auf dasselbe Zeitmaß wie die anderen Kurven zurückgeführt ist, daß die Zahl der wirklich Erkrankten konstant weit hinter der Wahrscheinlichkeit zurückbleibt. Das heißt mit anderen Worten:

Es erkranken mit zunehmendem höheren Alter bedeutend weniger Leute an Osteomyelitis, als entsprechend der Zahl von Erkrankungen im 25. Lebensjahre der Wahrscheinlichkeit nach erkranken müßten:

Die Disposition des Menschen zur Erkrankung an Osteomyelitis nimmt mit zunehmendem Alter jenseits des 25. Lebensjahres beständig ab.

Es müssen daher mit zunehmendem Alter in der Beschaffenheit des Knochenmarks oder in der Widerstandsfähigkeit des Körpers gegen die osteomyelitische

Infektion Veränderungen vor sich gehen, die eine geringere Disposition für diese Erkrankung bedingen.

Für die überwiegende Häufigkeit der Erkrankung in der Wachstumsperiode hat man die stärkere Entwicklung der Gefäße und die rege Zellneubildung verantwortlich gemacht. Eine weitere Bestätigung des Zusammenhangs dieser Erscheinung mit dem Knochenwachstum fand man darin, daß die Erkrankung gewöhnlich zuerst die Enden der Diaphyse, in der Nähe der Epiphysen befällt und zwar mit Vorliebe an den Knochen, die am stärksten am Wachstum beteiligt sind.

Lücke wies auf die Analogie der übrigen Infektionskrankheiten, wie Diphtherie, Scarlatina, Morbilli hin, welche das jugendliche Alter in ähnlicher Weise bevorzugen. Jedoch erscheint mir dieser Vergleich nicht gerechtfertigt. Wir wissen heute, daß das Überstehen der genannten Infektionskrankheiten eine Immunität hinterläßt, welche die Ursache der seltenen Erkrankung Erwachsener ist.

Anders bei der Osteomyelitis. Hier finden wir, daß das einmalige Überstehen einer Osteomyelitis für eine Wiedererkrankung prädisponiert. Von einer Immunität kann also keine Rede sein. Die Ursache muß in der Beschaffenheit des Knochenmarks selber liegen.

Kraske schreibt darüber im Jahre 1887: „Es müssen im Knochenmark auch unter normalen Verhältnissen besondere, sagen wir anatomische Einrichtungen bestehen, welche der Ansiedelung körperlicher Stoffe Vorschub leisten . . . Diese supponierte Eigentümlichkeit der anatomischen Einrichtungen ist nur in demjenigen Lebensalter vorhanden, oder doch am meisten ausgesprochen, in welchem der Knochen wächst, denn nur in diesem Alter kommt die akute Osteomyelitis vor."

Dem entgegen zeigt die obige Statistik, daß auch im höheren Alter, wenngleich seltener, die primäre

Osteomyelitis noch vorkommt. Die Praedilektion des Knochenmarks anderen Geweben gegenüber zur haematogenen Ansiedelung von pyogenen Keimen erlischt also auch im Alter nicht ganz. Die anatomischen Verhältnisse der Knochen müssen sich daher mit dem Alter in der Weise ändern, daß sie im späteren Alter eine graduell herabgesetzte Disposition für die Ansiedelung entzündungerregender Keime bieten. Wäre die Praedisposition des Knochenmarks für Entzündungen in der Jugend ausschließlich durch Wachstumsvorgänge bedingt, so müßte sie mit der Beendigung des Knochenwachstums aufhören. Dies ist aber nicht der Fall.

Eine relative Praedisposition des Knochenmarks für Entzündungen bleibt auch jenseits der Wachstumsperiode bestehen.

Somit müssen die anatomischen Verhältnisse, welche diese Bevorzugung des Knochenmarks durch Entzündungserreger bedingen, auch jenseits der Wachstumsperiode in abgeschwächter Form weiterbestehen.

2. Geschlecht der Erkrankten.

Durch Haaga, Fröhner und Trendel wurde die Statistik sämtlicher Osteomyelitisfälle, die während der dem Jahre 1904 vorangegangenen 50 Jahre an der Tübinger Chirurgischen Klinik zur Beobachtung kamen, herausgegeben. Dies ist z. Zt. die größte derartige Statistik und umfaßt 1058 Fälle. Ich werde mich im Folgenden öfters auf diese Statistik beziehen.

In dieser Statistik kamen auf 3,08 männliche 1 weibliche oder auf 75 % männliche 25 % weibliche Kranke.

In meiner Statistik Erwachsener treffen ebenfalls auf 55 männliche 18 weibliche, d. h. 75 % männliche und 25 % weibliche Patienten.

Jenseits des 25. Lebensjahres werden die beiden Geschlechter im selben Verhältnis befallen, wie es der allgemeinen Statistik entspricht. (Auf 3 männliche Patienten kommt 1 weiblicher.)

Kocher hat diese merkwürdige Tatsache der ausgesprochenen Bevorzugung des männlichen Geschlechts durch diese Krankheit dadurch zu erklären versucht, daß er sagt, das männliche Geschlecht sei mehr den äußeren Schädlichkeiten, wie Trauma, Erkältungen etc. ausgesetzt, als das weibliche. Die Statistik von der Tübinger Chirurgischen Klinik spricht gegen diese Begründung. Unter den 66 dem 1.—5. Lebensjahr angehörigen Fällen sind 46 männlich, 20 weiblich. Wir sehen also in einem Alter, in dem die äußeren Verhältnisse genau dieselben sind, ebenfalls das bedeutende Überwiegen des männlichen Geschlechts.

Der Grund für das vorzügliche Befallensein des männlichen Geschlechts gegenüber dem weiblichen muß in einer Verschiedenheit der Konstitution oder des Knochenbaues begründet sein.

3. Beruf der Erkrankten.

Volkmann betonte das häufige Vorkommen der Osteomyelitis auf dem Lande.

Demme gibt an, daß die Erkrankung hauptsächlich die ärmsten Klassen der Bevölkerung betreffe.

Trendel findet in der Tübinger Statistik keine Bevorzugung irgend eines Berufes. 20 % seiner Fälle betreffen Leute, die in der Landwirtschaft beschäftigt sind. Seine Zahlen entsprechen etwa dem Verhältnis, in dem überhaupt die einzelnen Berufsarten das Krankenhaus aufsuchen.

In vorstehender Statistik waren

22 Erkrankte Arbeiter,
11 „ Handwerker,
4 „ Landwirte,
2 „ Kaufleute.

Die andern verteilten sich auf die übrigen Berufe. Eine Bevorzugung irgend eines Berufes läßt sich nicht erkennen.

4. Jahreszeit der Erkrankung.

Kocher, Schede und Andere, welche die Erkältung für eine Hauptursache der Erkrankung ansahen, nahmen an, daß in den feuchten und kalten Monaten die Osteomyelitis besonders häufig sei.

Die Tübinger Statistik ergibt keine erheblichen Unterschiede in den einzelnen Monaten. Nach ihr fallen auf die Monate Juni und Juli die wenigsten Erkrankungen, dagegen steht der August an der Spitze, dann folgen November, Januar und März.

Unsere Fälle, bei denen der Beginn der Erkrankung angegeben war, verteilen sich auf die verschiedenen Monate folgendermaßen:

Januar	2	Juli	2
Februar	1	August	2
März	0	September	0
April	2	Oktober	1
Mai	2	November	1
Juni	1	Dezember	4

Wenn man die Monate März, April, Mai als Frühling usw. zusammenfaßt, so verteilen sich die Fälle auf die 4 Jahreszeiten wie folgt:

Frühling	4
Sommer	5
Herbst	2
Winter	7

Am häufigsten waren somit die Erkrankungen im Winter aufgetreten. Jedoch ist die Zahl der Fälle viel zu klein, um daraus sichere Schlüsse ziehen zu können.

5. Gelegenheitsursachen.

Von vielen Autoren (Lücke, Eberth, Rosenbach usw.) werden Trauma und Erkältung als wesentlichste Gelegenheitsursachen angesehen.

Die Angaben über vorangegangene Traumen kehren mit solcher Häufigkeit immer wieder, daß ihnen eine den Ausbruch begünstigende und die Lokalisation bestimmende Wirkung nicht abgesprochen werden kann. Man stellt sich vor, daß durch das Trauma eine Zirkulationsstörung, Zerreißung von Kapillaren und ein Blutextravasat hervorgerufen wird, und daß dadurch die Ansiedelung von Keimen erleichtert wird.

Auch bei Erkältungen nimmt man — eventl. auf nervösem Wege entstandene — Zirkulationsstörungen an, die das Haften der Erreger ermöglichen.

Haaga und Trendel

finden als Gelegenheitsursachen angegeben:

Eine stumpfe Verletzung . . .	414 mal
Stoß oder Hieb	14 „
Fall auf das betreffende Glied .	21 „
Übertreten oder Ausgleiten . .	6 „
Erkältung	3 „
Die Anstrengung eines Marsches	2 „

In meiner Statistik wird 30 mal eine Gelegenheitsursache angegeben:

Fall, Stoß oder Sprung	6 mal
Erkältungen	4 „
Fehltritt	2 „
Frühere Knochenfraktur	2 „
Außergewöhnliche Anstrengung . .	2 „

Wochenbett	1 mal
Heben einer schweren Last . . .	1 „
Nicht näher bezeichnete Traumen .	11 „

Bei den 2 Fällen mit alten geheilten Frakturen brach die Osteomyelitis einmal nach 6, das andere Mal nach 15 Jahren aus. Jedesmal trat die Osteomyelitis genau an der früheren Frakturstelle auf. Der callöse Knochen bietet offenbar durch die Störung der Blutzirkulation einen Locus minoris resistentiae, der die im Blut kreisenden Bakterien zur Ansiedelung veranlaßt.

Die Erkältungsgelegenheit bestand einmal in einem großen Marsch, bei dem der betreffende Patient durchnäßt wurde (Fall 42), das andere Mal im Durchwaten kalten Wassers und das dritte Mal in einem Fall in kaltes Wasser. Einmal trat die Osteomyelitis 4 Wochen nach einer normalen Geburt auf, ohne daß in der Zwischenzeit Fieber bestanden hätte. 4 mal lag das beschuldigte Trauma $^1/_4$—1 Jahr vorher, 4 mal in den 4 vorangehenden Wochen. 14 mal traten die ersten Erscheinungen der Osteomyelitis einige Stunden bis 1 Tag später auf.

Einen ursächlichen Zusammenhang zwischen Trauma und Osteomyelitis kann man annehmen, wenn die Inkubationszeit nicht größer ist als einige Wochen (abgesehen von alten Frakturen), und wenn das Trauma an der nachher befallenen Stelle eingewirkt hat und von solcher Stärke war, daß man davon eine organische Laesion im Knochenmark erwarten kann.

6. Eintrittspforten für die Infektionserreger.

Wie ich bereits in der Einleitung ausgeführt habe, ist es nicht immer leicht, die Eingangspforte für die Krankheitskeime zu finden.

Haaga und Trendel machten unter 644 Fällen

5 mal Panaritien
6 „ Wundscheuern der Füße
2 „ vorhergegangenes Erysipel
2 „ oberflächliche Verletzungen
2 „ vorhergegangene Impfung
1 „ manuelle Placentarlösung

für die Übermittelung der Keime an die Blutbahn verantwortlich.

In obigen Fällen haben vermutlich als Eingangspforten für die Krankheitserreger gedient:

2 mal Furunkel
2 „ schwere Angina
1 „ Ulcus palati duri
1 „ vereitertes Hühnerauge
1 „ Lungenentzündung.

7. Lokalisation der Erkrankung an der linken und rechten Körperhälfte.

Meine Zusammenstellung ergibt in Übereinstimmung mit der Tübinger Statistik, daß Verschiedenheiten zwischen den beiden Körperhälften in Bezug auf die Häufigkeit des Befallenseins nicht bestehen.

8. Lokalisation an einzelnen Knochen des Skeletts.

Die Tübinger Statistik ergibt folgende Verhältniszahlen:

Femur	45,8 %
Tibia	34,8 „
Humerus	9,2 „
Radius	3,9 „
Fibula	3,2 „
Ulna	3,2 „

In meiner Statistik finden wir insgesamt 84 Knochen erkrankt. Davon entfallen auf die Röhrenknochen 60.

Femur . . .	(32 mal)	= 38 %
Tibia . . .	(32 „)	= 38 „
Humerus . .	(9 „)	= 15 „
Fibula . . .	(3 „)	= 5 „
Ulna . . .	(2 „)	= 3 „

Von kurzen und platten Knochen 24, hiervon

Costae	6 mal	= 25 %
Mandibula . .	3 „	= 12,5 %
Vertebrae . . .	2 „	= 8 %
Os sacrum . .	1 „	= 4 „
Os ischii . . .	1 „	= 4 „
Phalanx . . .	1 „	= 4 „
Metacarpus . .	1 „	= 4 „
Os hamatum .	1 „	= 4 „
Metatarsus . .	1 „	= 4 „
Talus	1 „	= 4 „
Calcaneus . .	1 „	= 4 „
Naviculare . .	1 „	= 4 „
Os cuneif. . .	1 „	= 4 „
Os cuboid. . .	1 „	= 4 „
Scapula . . .	1 „	= 4 „
Patella	1 „	= 4 „

Ein Vergleich der Häufigkeit des Befallenseins der langen Röhrenknochen gegenüber den kurzen und platten kann aus obigen Zahlen nicht angestellt werden, da die Fälle zum Teil aus Spezialwerken über einzelne Knochen stammen, und da der größeren Seltenheit und des größeren Interesses wegen häufiger die Fälle von platten und kurzen Knochen veröffentlicht wurden. Nach Trendel befallen 15 % sämtlicher Fälle kurze und platte Knochen.

In meiner Statistik der befallenen langen Röhrenknochen finden wir die einzelnen Knochen genau in

derselben Reihenfolge betroffen, wie in der Tübinger allgemeinen Statistik. An der Spitze stehen auch hier mit einer überwiegenden Mehrheit Femur und Tibia (je 38 %).

Wir erkennen daraus:

Bei Erwachsenen bevorzugt die Osteomyelitis genau dieselben Knochen wie im Wachstumalter.

Aus diesem Grund können wir weiter behaupten:

Die Praedilektion gewisser Knochen zur Erkrankung kann ihren Grund nicht ausschließlich in Vorgängen haben, die mit dem Knochenwachstum in Beziehung stehen.

Es muß sich, wenigstens zum Teil, um bleibende anatomische oder biologische Eigenschaften dieser Knochen handeln, welche die Ansiedlung der Infektionskeime in diesen Knochen begünstigen.

Von anderen Autoren ist die Möglichkeit in Betracht gezogen worden, daß diese Knochen vermöge ihrer Lage leichter äußeren Schädlichkeiten ausgesetzt sind und deshalb öfter erkranken. Das trifft jedoch sicher nicht in vollem Umfang zu. Die Knochen des Unterarms zum Beispiel sind sicher häufiger Traumen ausgesetzt als der gut gepolsterte Oberschenkel, der am häufigsten erkrankt.

Es wurde behauptet, daß die Erkrankungen der kurzen und platten Knochen einen weniger schweren Verlauf nehmen als die der langen Röhrenknochen. Ich will deshalb die einzelnen Knochen auf ihre Prognose und Mortalitätsziffer untersuchen.

In vorstehender Statistik haben wir

beim Femur eine Mortalität von 35 %
bei der Tibia „ „ „ 13 „
beim Humerus „ „ „ 11 „

und eine Gesamtmortalität der langen Röhrenknochen von 22 %. Die Gesamtmortalität der kurzen und platten Knochen beträgt ebenfalls 22 %.

In dieser Statistik finden wir, wenigstens bezüglich der Mortalität, kein günstigeres Verhältnis bei den kurzen und platten Knochen gegenüber den langen Röhrenknochen. Die Nähe lebenswichtiger Organe und von Körperhöhlen verschlechtert durch die Möglichkeit eines Durchbruchs in diese die an und für sich vielleicht etwas günstigere Prognose der Erkrankungen kurzer und platter Knochen.

9. Lokalisation innerhalb der einzelnen Knochen.

Innerhalb der langen Röhrenknochen finden wir nach der Tübinger Statistik etwa doppelt so oft das Endstück befallen gegenüber dem Mittelstück und zwar ist gewöhnlich das Ende der Diaphyse, nahe der Epiphyse der primäre Sitz der Entzündung. Am häufigsten finden wir bei den einzelnen Knochen befallen:

Femur: Unteres Ende
Tibia: Mitte
Humerus: Oberes Ende.

Dies sind nach Schuchardt diejenigen Epiphysenenden, an denen die größte Wachstumsintensität besteht.

Nach obigen Krankengeschichten ist der Lieblingssitz im

Femur: Unteres Ende
Tibia: nicht ausgesprochen.

10. Multiple Lokalisation.

Es können von den auf einmal in den Blutstrom gelangten pyogenen Mikroorganismen gleichzeitig Ansiedlungen in zwei verschiedenen Knochen stattfinden. Andererseits können von dem primären osteomyelitischen Herd aus im weiteren Verlauf immer wieder Bakterien in die Blutbahn gelangen und die sekundäre Erkrankung

weiterer Knochen bedingen. Auf welche Art die multiple Lokalisation in einem gegebenen Fall stattgefunden hat, läßt sich nicht immer entscheiden.

Trendel gibt an, daß selten von vornherein zwei Knochen erkrankt sind.

Von unseren 77 Fällen waren 7mal gleichzeitig 2 oder mehr Knochen erkrankt. Dies entspricht einer Häufigkeit von 9 %. Trendel findet in 15 % seiner Fälle eine multiple Lokalisation.

Die Zahl der gleichzeitig befallenen Knochen betrug:

1 mal 5
2 „ 3
4 „ 2 Knochen.

In diesen Fällen war primär erkrankt nur einmal ein langer Röhrenknochen (Humerus). Bei allen anderen multiplen Formen war ein kurzer oder platter Knochen der ersterkrankte. Von den 16 sekundär erkrankten Knochen ist kein einziger ein langer Röhrenknochen.

An und für sich tritt die Erkrankung bekanntermaßen mit überwiegender Häufigkeit in langen Röhrenknochen auf. Diese Formen zeigen jedoch wenig Tendenz zur Metastasierung in andere Knochen. Die seltenere Form der primären Lokalisation in kurzen oder platten Knochen scheint eine Metastasenbildung häufiger zustande kommen zu lassen. Die Metastasen befallen wieder mit Vorliebe kurze oder platte Knochen.

Diese Fälle mit multipler Lokalisation geben eine schlechtere Prognose wie die übrigen. Von unseren 7 Fällen sind 3 tödlich verlaufen.

11. Erreger der Osteomyelitis.

In der Tübinger Statistik finden sich bei 87 Fällen Angaben über vorgenommene bakteriologische Untersuchung.

Dabei fanden sich als Erreger:

76 mal der Staphylococcus pyogenes aureus
5 „ Streptococcus pyogenes
5 „ beide Coccen zusammen
1 „ der Dipplococcus lanceolatus pneumoniae Fraenkel.

In meiner Statistik finden wir nur 5 mal Angaben über den bakteriologischen Befund. In allen 5 Fällen war der Staphylococcus pyogenes aureus der Erreger.

12. Rezidivierende Form.

Kraske hat darauf hingewiesen, daß die Fälle von Osteomyelitis Erwachsener als rezidivierende Formen einer in der Jugend überstandenen Osteomyelitis aufzufassen seien.

Die Tübinger Klinik hat die rezidivierende Osteomyelitis in einer Häufigkeit von 2,5 % beobachtet. Das Rezidiv tritt fast ausschließlich an der erstmals erkrankten Stelle wieder auf. Hier ist ein Locus minoris resistentiae und ein geeigneter Boden für die Ansiedlung von Bakterien vorbereitet.

In meine Statistik habe ich nur solche Fälle mit aufgenommen, bei denen die erste Infektion jenseits des 25. Lebensjahres liegt.

Die Meinungen darüber, ob man in solchen Fällen von Rezidiven eine erneute Infektion oder ein Aufflackern der an Ort und Stelle liegen gebliebenen und eingekapselten Keime annehmen soll, gehen heute noch auseinander. Denkbar sind beide Fälle und man wird vielleicht am besten je nach Lage des Falles die eine oder andere Möglichkeit annehmen. War nach der ersten Erkrankung der Patient jahrelang völlig beschwerdefrei, so wird man leichter geneigt sein, eine Reinfektion anzunehmen. In solchen Fällen, in denen der lokale

Prozeß nie ganz zur Ruhe kommt und von Zeit zu Zeit immer wieder Schmerzen auftreten, wird man an einen abgekapselten Knochenabszeß denken. Ein solcher kann nach Jahren wieder ein akutes Rezidiv veranlassen.

Seitdem nachgewiesen worden ist, daß sich die Bakterien an solchen Orten jahrelang virulent erhalten können (in einem von Trendel berichteten Fall gelang es aus einem zentralen Knochenabszeß, der gar keine Erscheinungen machte, nach 6 Jahren den Staphylococcus pyogenes aureus zu züchten), hat die Annahme dieser Möglichkeit nichts Gezwungenes mehr an sich. Häufiger ist entschieden die erstere Form der Wiederinfektion.

Unter unseren Fällen sind 2, bei denen nach der ersten Erkrankung jenseits des 25. Lebensjahres später nochmals ein Rezidiv auftrat.

Der erste Patient (Fall 14) erkrankte erstmals im Alter von 28 Jahren nach einem Fall in kaltes Wasser an einer akuten Osteomyelitis des linken Oberschenkels. Alle Erscheinungen waren verschwunden. Nach 3 Jahren trat das Rezidiv auf.

Der andere Patient (Fall 43) erkrankte erstmals im Alter von 36 Jahren ohne bekannte Ursache an einer akuten Osteomyelitis des linken Femur. Hier trat das Rezidiv nach 14 Jahren ein.

13. Komplikationen.

In obigen Krankengeschichten finden wir als Komplikationen:

4 mal Pleura-Empyem
2 „ Pneumonien
1 „ eitrige Bauchfellentzündung.

Bei dem Fall 50 trat eine Gangrän des Unterschenkels ein. Es handelte sich um eine Osteomyelitis

des linken Femur. Nach 8 Tagen wurde die Spaltung des Abszesses vorgenommen. Es mußten jedoch noch weitere ausgiebige Inzisionen vorgenommen werden. Exitus letalis.

Der Fall 65 kam an einer Eitersenkung ins Mediastinum, anschließend an eine Osteomyelitis mandibulae ad exitum.

In der Mehrzahl der Fälle geht die Osteomyelitis einher mit serösen Ergüssen in den benachbarten Gelenken. Küster hat darauf hingewiesen, daß bei Erwachsenen besonders häufig eitrige Entzündungen der Gelenke vorkommen. Hier fehlt die schützende Epiphyse, und die Markhöhleneiterung kann leichter zum Durchbruch ins Gelenk kommen.

Wir haben 9 derartige Fälle zu verzeichnen (11,7%). Diese betreffen folgende Gelenke:

Kniegelenk	5 mal.
Schultergelenk	1 „
Fußgelenk	1 „
Unterkiefergelenk	1 „
Handgelenk	1 „

Von diesen 9 Fällen kamen 4 ad exitum = 44%.

Die Prognose der Osteomyelitis ist bei Erwachsenen schlechter als bei jugendlichen Individuen. Besonders häufig sind es Durchbrüche in Gelenke und Lungenaffektionen, welche die Fälle komplizieren.

In 6 weiteren Fällen beobachteten wir Spontanfrakturen = 7,8%. Diese betrafen:

4 mal den Humerus.
2 „ „ Femur.

Bei Fall 59 kam es infolge teilweiser Nekrose der Skapula zu einer Luxation des Humeruskopfes. Da auch ein Teil des Humeruskopfes nekrotisch war, wurde die Total-Resektion des Gelenkes ausgeführt. Heilung.

14. Zusammenfassung.

Ich fasse nun noch einmal kurz die Ergebnisse meiner Untersuchung in folgenden Sätzen zusammen:

1. Die Disposition des Menschen zur Erkrankung an Osteomyelitis nimmt mit zunehmendem Alter jenseits des 25. Lebensjahres beständig ab.

2. Eine relative Prädisposition des Knochenmarks für Entzündungen bleibt auch jenseits der Wachstumsperiode bestehen.

3. Jenseits des 25. Lebensjahres werden die beiden Geschlechter im selben Verhältnis von der akuten Osteomyelitis befallen, wie in der Wachstumsperiode. (Auf 3 männliche Kranke kommt 1 weibliche.)

4. Der Grund für das vorzügliche Befallensein des männlichen Geschlechts gegenüber dem weiblichen muß in einer Verschiedenheit der Konstitution oder des Knochenbaues bestehen.

5. Eine Bevorzugung irgend eines Berufes läßt sich nicht erkennen.

6. Einen ursächlichen Zusammenhang zwischen Trauma und Osteomyelitis kann man annehmen, wenn die Inkubationszeit nicht größer ist als einige Wochen (abgesehen von alten Frakturen), und wenn das Trauma an der nachher befallenen Stelle eingewirkt hat und von solcher Stärke war, daß man davon eine organische Läsion des Knochenmarks erwarten kann.

7. Bei Erwachsenen bevorzugt die Osteomyelitis genau dieselben Knochen wie im Wachstumsalter.

8. Die Prognose der Osteomyelitis ist bei Erwachsenen schlechter zu stellen als bei jugendlichen Individuen. Besonders häufig sind es Gelenkempyeme und Lungenaffektionen, welche die Fälle komplizieren.

Im übrigen verläuft die Osteomyelitis der Erwachsenen analog den Erkrankungen in der Wachstumsperiode.

Zum Schluß ist es mir eine angenehme Pflicht, Herrn Professor Dr. Oberst für die Anregung zu dieser Arbeit und Überlassung des klinischen Materials, sowie Herrn Geh. Hofrat Professor Dr. Kraske für die Übernahme des Referats zu danken.

Literatur.

1. Altgelt*, „Beitrag zur Lehre von der Osteomyelitis“. Diss. Berlin 1886.
2. Bergemann*, „Über die in der Kieler Chir. Klinik in den Etatsjahren 1899/1900 vorgekommenen Fälle von Osteomyelitis acuta“. Diss. Kiel 1902.
3. Dehler*, „Beitrag zur Lehre von der akuten Osteomyelitis des Kreuzbeins“. Beiträge zur Klin. Chirurgie. Bd. 22, 1898.
4. Feuchtwanger*, „Beiträge zur Lehre von der akuten Osteomyelitis“. Diss. München 1890.
5. Fritz*, „Die akute Osteomyelitis der Rippen“. Beiträge zur Klin. Chirurgie. Bd. 68, 1910.
6. Funke*, „Beiträge zur Kenntnis der akuten Osteomyelitis“. Zeitschrift für Heilkunde. Bd. 16, 1895.
7. Haaga, „Beiträge zur Statistik der akuten spontanen Osteomyelitis der langen Röhrenknochen“. Diss. Tübingen, 1889.
8. Heidenhain*, „Über 46 Fälle von akuter Osteomyelitis“. Archiv für Klin. Chirurgie. Bd. 68, 1894.
9. Jordan*, „Über die akute infektiöse Osteomyelitis des oberen Femurendes“ und
„Über atypische Formen der akuten Osteomyelitis“. Beiträge zur Klin. Chirurgie. Bd. 15, 1896.
10. Kraske, „Zur Aetiologie und Pathogenese der akuten Osteomyelitis“. Archiv für Klin. Chirurgie. Bd. 34.
11. Kluck*, „Die in den Jahren 1885—1888 in der Chir. Klinik zu Greifswald vorgekommenen Fälle von Osteomyelitis“. Diss. Greifswald, 1890.
12. Kocher*, „Die akute Osteomyelitis“. Deutsche Zeitschrift für Chirurgie. Bd. 11, 1879.
13. Lohmann*, „Über akute Osteomyelitis“. Diss. Greifswald, 1892.

14. Müller W.*, „Die akute Osteomyelitis der Gelenkgebiete". Deutsche Zeitschrift für Chirurgie, 1881. Bd. 21.

15. Neumann, Archiv der Heilkunde, 1885.

16. Rosenbach*, „Beiträge zur Kenntnis der Osteomyelitis". Deutsche Zeitschrift für Chirurgie. Bd. 10.

17. Schuchardt*, „Die Krankheiten der Knochen und Gelenke". Deutsche Chirurgie. Bd. 28.

18. Saurbrey*, „Über die akute infektiöse Osteomyelitis". Diss. Berlin 1883.

19. Trendel*, „Beiträge zur Kenntnis der akuten infektiösen Osteomyelitis und ihrer Folgeerscheinungen".

* Die Krankengeschichten sind zum Teil aus dieser Arbeit entnommen.

Lebenslauf.

Erwin Karl Dietsche wurde am 2. April 1886 als Sohn des Kaufmanns Otto Dietsche in Waldshut geboren. Nach Erlangung des Zeugnisses über die wissenschaftliche Befähigung zum Dienst als Einjährig-Freiwilliger an der Realschule zu Waldshut (Baden) besuchte ich zwei Jahre die Oberrealschule zu Konstanz und ein Jahr die Oberrealschule zu Freiburg i. Br., die ich am 27. Juni 1905 mit dem Zeugnis der Reife verließ. Am 11. Juli 1905 bestand ich die Ergänzungs-Reifeprüfung am Realgymnasium zu Mannheim und erwarb mir dadurch die Rechte der für reif erklärten Abiturienten der Realgymnasien.

Im W.-S. 1905/06 ließ ich mich in Freiburg i. Br. in die medizinische Fakultät immatrikulieren. Daselbst studierte ich drei Semester und genügte gleichzeitig im ersten Semester meiner Militärpflicht mit der Waffe beim 5. Bad. Feldartillerie-Regt. No. 76. Das S.-S. 1907 verbrachte ich in Kiel, das W.-S. 1907/08 in Freiburg i. Br., wo ich am 5. März 1908 die ärztliche Vorprüfung ablegte. Das S.-S. 1908 studierte ich in Kiel, das W.-S. 1908/09 in Freiburg i. Br., das S.-S. 1909 in München, das W.-S. 1909/10 und das S.-S. 1910 in Freiburg i. Br. Am 21. Januar 1911 bestand ich die ärztliche Prüfung vor der Prüfungskommission zu Freiburg i. Br. Die ersten neun Monate meines praktischen Jahres war ich am Städt. Krankenhaus zu Konstanz beschäftigt, vom 1. November 1911 an an der Chirurgischen Universitäts-Poliklinik in Freiburg i. Br.